

·标准·方案·指南·

黏多糖贮积症ⅣA型诊治共识

中华医学会儿科学分会内分泌遗传代谢学组

中国医师协会医学遗传医师分会临床生化遗传专业委员会

中国医师协会青春期医学专业委员会临床遗传学组

通信作者:顾学范,上海交通大学医学院附属新华医院儿内分泌遗传代谢科 200092,

Email: guxuefan@xinhumed.com.cn

【摘要】 黏多糖贮积症(MPS)ⅣA型是由于 N-乙酰半乳糖胺-6-硫酸酯酶缺乏,进而影响溶酶体内硫酸角质素和软骨素-6-硫酸酯降解的一种溶酶体贮积症。早期识别 MPS ⅣA 型患者的临床特征和早期诊断对于提高疾病治疗疗效、预防疾病的并发症尤为重要。中华医学会和中国医师协会等专家基于临床实践并借鉴国外相关指南,结合国内外对 MPS ⅣA 型诊治的循证研究,就 MPS ⅣA 型的临床表现、诊断及鉴别诊断、治疗、遗传咨询等相关内容,制定临床诊治共识。

基金项目:国家重点研发计划(2016YFC0905100)

Consensus on diagnosis and treatment of mucopolysaccharidosis ⅣA

The Subspecialty Group of Endocrinology and Genetic Metabolism, the Society of Pediatrics, Chinese Medical Association; the Committee of Clinical Biochemical Genetics, Branch of Medical Genetic Physician, Chinese Medical Doctor Association; the Subspecialty Group of Clinical Genetics, the Committee of Adolescent Medicine, Chinese Medical Doctor Association

Corresponding author: Gu Xuefan, Department of Pediatric Endocrinology and Genetic Metabolism, Xinhua Hospital Affiliated to Shanghai Jiao Tong University School of Medicine, Shanghai 200092, China, Email: guxuefan@xinhumed.com.cn

黏多糖贮积症(mucopolysaccharidosis, MPS, OMIM:253000)ⅣA型也称为Morquio A综合征,是由于 N-乙酰半乳糖胺-6-硫酸酯酶(N-acetylgalactosamine-6-sulfate sulfatase, GALNS)缺陷引起的一种溶酶体贮积症,以骨骼畸形为主要特征,累及多系统。GALNS是降解软骨素-6-硫酸酯(chondroitin-6-sulfate, C6S)和硫酸角质素(keratan sulfate, KS)等糖胺多糖(glycosaminoglycan, GAG)所必需的酶,GALNS的缺陷使KS和C6S降解受阻并在细胞溶酶体中贮积,导致受累的细胞、组织和器官功能障碍,产生一系列进行性加重的损伤。

我国暂无MPS ⅣA型准确的流行病学数据,但在我国临床诊断的MPS患者中MPS ⅣA型占比约为30%^[1-2],是罕见病中发病率相对较高的疾病之一。MPS ⅣA型患者临床表现呈持续进展,诊治极具挑战性,需要包括内分泌遗传代谢科、骨科、耳鼻喉科、呼吸科、心内科、麻醉科、眼科、口腔科等多学科合作,以提高患者生活质量。目前依洛硫酸酯酶 α 注射液酶替代治疗(enzyme replacement treatment, ERT)和异基因造血干细胞移植治疗(allogeneic hematopoietic stem cell transplantation, allo-HSCT)两种特异性治疗方法可用于MPS ⅣA型患者^[3-4]。早期识别MPS ⅣA型患者的临床特征

DOI: 10.3760/cma.j.cn112140-20201026-00976

收稿日期 2020-10-26 本文编辑 苗时雨

引用本文:中华医学会儿科学分会内分泌遗传代谢学组,中国医师协会医学遗传医师分会临床生化遗传专业委员会,中国医师协会青春期医学专业委员会临床遗传学组.黏多糖贮积症ⅣA型诊治共识[J].中华儿科杂志,2021,59(5):361-367. DOI: 10.3760/cma.j.cn112140-20201026-00976.



和早期诊断对于提高疾病治疗的疗效、预防疾病并发症尤为重要。

尽管已经有一些治疗指南可供使用,包括我国“罕见病诊疗指南”2019年版和2019年“MPS IV A 的管理建议:系统的基于证据和共识的指导”,但为进一步做好我国 MPS IV A 型的患者管理,促进 MPS IV A 型的早期诊断和规范治疗,中华医学会和中国医师协会等专家基于临床实践并借鉴国外相关指南,结合国内外对 MPS IV A 型诊治的循证研究,就临床表现、诊断及鉴别诊断、治疗、遗传咨询等相关内容,制定本临床诊治共识,供儿科遗传代谢内分泌、医学遗传及相关医学专业人员参考,以优化 MPS IV A 型的管理。

一、遗传与发病率

MPS IV A 型是罕见病,为常染色体隐性遗传病。其致病基因 GALNS 位于染色体 16q24.3,长约 50 kb,包含 14 个外显子,cDNA 编码区长 1 566 bp,编码 522 个氨基酸的蛋白质,人类基因变异数据库中已报道 300 多种致病性变异。

不同国家 MPS IV A 的发病率有较大差异。葡萄牙、荷兰活产新生儿发病率达到 1/45 000,而日本为 1/625 000,西澳大利亚为 1/640 000,均偏低^[5]。中国台湾报道发病率为 1/300 000^[6]。

二、临床表现

MPS IV A 型患儿出生时一般无异常表现,随着年龄增长,逐渐发展至严重骨骼关节异常及一系列其他脏器损伤,导致身材矮小、骨骼畸形、呼吸系统疾病、脊髓压迫、心脏病变、视力及听力损伤、牙齿畸形等。MPS IV A 型患者骨骼损伤通常比其他型的 MPS 更广泛和严重^[7]。较早出现的短躯干型矮小症和腕关节松弛是经典型 MPS IV A 型的主要表现。

一般按照终身高将 MPS IV A 型患者分为轻型、中间型和经典型。经典型患者终身高低于 120 cm,中间型 120~140 cm,轻型高于 140 cm^[8]。临床上经典型患者较常见,以下为经典型患者的临床表现。

1. 骨骼、运动及神经系统:脊柱和四肢关节畸形及运动功能障碍是较明显的临床表现。多表现为躯干短、短颈、耸肩、胸腰椎后凸、侧弯畸形、胸廓前后径增大、胸骨向前突起(鸡胸);骨盆较小、髋关节脱位或半脱位、膝关节外翻畸形、双手腕关节松弛(活动度增加)、手短粗。患者往往因为脊柱结构畸形或发育不良造成枕颈部或者胸腰椎椎管狭窄、脊髓受压继发脊髓病。一项多中心横断面 MPS IV

A 型临床评估计划(Morquio A Clinical Assessment Program, MorCAP)显示 51% 患者出现脊髓压迫,其中 30% 有脊髓型颈椎病,14% 有颈髓压迫,13% 有胸腰椎脊髓压迫^[9]。年龄相关的脊髓压迫发生率 0~4 岁为 36%,5~11 岁为 48%,12~18 岁为 58%,>18 岁为 55%^[9]。颈髓受压会导致步态不稳,上肢上举困难,双手持物不稳,精细动作困难,上肢和下肢无力、感觉异常(麻木、过敏、躯干束带感),泌尿功能障碍,严重者瘫痪,甚至猝死。胸腰椎脊髓压迫起病隐匿,进行性加重,可能导致腰痛、腿部疼痛,并伴有下肢无力,感觉异常和膀胱功能紊乱等,严重者表现为截瘫。MPS IV A 型患儿在 1~3 岁生长速度明显降低,7~8 岁时基本停止生长,男孩和女孩的平均最终身高分别位于同年龄同性别儿童身高均值的-8.81 s 和-8.48 s^[8]。

2. 呼吸系统:呼吸功能衰竭是 MPS IV A 型患者死亡的主要病因,主要表现为气道阻塞性或呼吸限制性肺功能下降。患者气道壁上 GAG 沉积及颅骨或脊柱异常,使上下气道变窄、气管扭曲、气管软化和气道分泌物增厚,导致阻塞性肺功能下降。患者在颈部屈曲时出现气道阻塞,常采取“嗅位”以保持呼吸道通畅。由于胸廓小、形状异常,肋间肌、膈肌等运动受损,导致限制性肺功能下降。呼吸障碍的早期征象是睡眠呼吸障碍,即阻塞性睡眠呼吸暂停或持续低通气。随着时间的推移,睡眠呼吸障碍影响心血管功能,引起肺动脉高压、肺心病等,持续进展导致心肺功能衰竭。

3. 心血管:患者心脏血管病变主要包括心室肥大和早发严重瓣膜病变,可见冠状动脉内膜硬化症。MorCAP 的心脏研究数据显示瓣膜反流最常见,其次为瓣膜狭窄^[9]。瓣膜反流患者中,三尖瓣、二尖瓣、主动脉和肺动脉发生反流频率依次为 35%、25%、19% 和 14%。患者左心室直径小,每搏输出量偏低,并出现代偿性心率增快和高心肌功能指数。如果患者从仰卧位转为坐位,血压会急剧升高。

4. 眼:角膜混浊和屈光不正(散光、近视和远视)常见,并可能导致视敏度和光敏性降低。MPS IV A 型角膜混浊严重程度低于 MPS I 型和 MPS VI 型,但也随年龄增长而加重。患者偶发白内障、开角型青光眼、视网膜病变、视盘肿胀和视神经萎缩以及浅眼眶假性眼球炎。

5. 耳:一般在 10 岁内发生感觉神经性听力损失或混合的传导性和感觉神经性听力损失。反复呼吸道感染或中耳炎、听小骨畸形和(或)内耳异常

可导致听力损失。一项包括 18 例 MPS IV A 型患者的研究显示, <8 岁的 3 例患儿均有传导性听力损失, >8 岁的 15 例患者中有 14 例有混合性或感音神经性听力损失, 10 例患者需要助听器^[10]。MorCAP 研究中 77% 患者有耳和迷路疾病, 主要为听力障碍和中耳炎。

6. 口腔: 患者往往牙齿间距较宽, 牙釉质较薄, 小尖牙, 锹形切牙, 颊面凹陷, 也可能有其他原发性永久性牙列发育异常, 容易形成龋齿。

7. 腹部: 患者腹部表现不如其他类型的 MPS 疾病突出, 包括脐疝、腹股沟或双侧膈疝、肝肿大、脾肿大(不常见)和其他胃肠道疾病(如慢性便秘、腹泻等)。

三、骨骼影像学检查

1. X 线检查: 骨骼 X 线片显著异常, 呈多发性骨发育不良改变, 脊柱、干骺端、骨骺均有受累, 且早于临床表现出现, 经典型患儿新生儿期可出现下段腰椎椎体形态异常。患者骨骼 X 线影像学表现见表 1 和图 1。因此骨骼 X 线影像是辅助诊断 MPS IV A 型的重要方法和评估骨骼病变手段, 需要注意的是不能依据影像学确诊该病。患者常出现寰枢椎半脱位和不稳定, 需拍颈椎屈伸位侧位 X 线片才能显示。

2. CT 及磁共振成像 (magnetic resonance imaging, MRI) 检查: CT 往往能够显示患儿骨关节结构的具体及细节改变。CT 平扫及重建影像可见枕颈部结构畸形(图 2), 如齿突缺如或短小、寰枢椎脱位, 部分患者可能存在颅底凹陷。胸腰椎 CT 常常显示椎体扁平或椭圆形变, 前方鸟嘴样突出、后方呈扇贝样改变^[11]。MRI 检查可发现脊髓是否受压, 明确受压部位, 以及其他细节性的结构改变, 如脑脊液信号影消失或改变、硬膜囊增厚、中央管狭窄、脊髓水肿、灰质受累、齿突发育不良等。

四、实验室诊断方法

(一) GAG 检测

1. 尿液 GAG 定性分析: MPS IV A 型患者尿液排

出黏多糖主要为 KS, 伴有 C6S, 可以采用薄层层析或醋酸纤维薄膜电泳法检测 KS 和 C6S。尿 KS 含量升高既可能是 MPS IV A 型, 也可能是 β -半乳糖苷酶缺乏症 (MPS IV B 型)。

2. 尿液 GAG 定量分析: 使用二甲基美蓝比色法对尿中全部 GAG 含量进行定量, 易呈现假阴性。

3. 质谱法 KS 分析: MPS IV A 型患者尿液 KS 含量增加^[12]。KS 水平是 MPS IV A 型的药效学生物标志物之一, 质谱法 KS 分析对 ERT 后监控作用最佳。

(二) GALNS 酶活性检测

GALNS 酶活性检测是诊断 MPS IV A 型的金标准, 常用标本为从外周血分离的白细胞或者经培养的皮肤成纤维细胞。当患者外周血白细胞或者经培养皮肤成纤维细胞 GALNS 酶活性明显降低, 为正常人活性 5% 以下, 即可诊断为 MPS IV A 型。

由于 MPS IV A 型和 MPS IV B 型临床表现类似, 在检测 GALNS 酶活性时应同时检测 β -半乳糖苷酶活性, 以区分 MPS IV B 型。

(三) 基因检测

基因型一定程度上有助于预测患者临床表型。对于部分患者, 基因型可以辅助治疗策略的选择。明确患者的基因型对于指导家系遗传咨询、产前诊断也非常重要。如果临床表现典型的患者仅检出 GALNS 基因的一个变异, 可以考虑应用其他基因检测方法, 比如多重连接依赖探针扩增、染色体芯片、荧光定量 PCR、信使 RNA 分析等, 寻找第 2 个等位基因的变异^[13-14], 同时结合酶活性检测结果分析。

采用经典 Sanger 测序能检出 84.0%~93.6% 的 GALNS 基因变异^[13, 15], 主要为错义变异, 少见为无义变异、小缺失变异、插入变异、剪切位点变异、重组变异等。国外报道的 5 个常见变异为 c.1156C>T (p. R386C)、c. 901G>T (p. G301C)、c. 337A>T (p. I113F)、c. 1A>G (p. M1V)、c. 757C>T (p. R253W)^[16]。中国北方较常见的变异为 c. 1019G>A (p. G340D)^[17], 而华东地区和华南地区常见热点变异为 c. 953T>G (p. M318R)、c. 1567T>G (p. X523E)^[18-20]。

表 1 黏多糖贮积症 IV A 型患者的影像学特征

骨骼部位	影像学改变
颅骨	颅骨增厚; 异常 J 形蝶鞍
胸部	胸腔变短; 前后径增加 (鸡胸, 较常见) 或者漏斗胸; 锁骨近端增宽, 远端变细; 肋骨外展, 呈船桨样
脊柱	枢椎齿状突发育不良; 椎体扁平和不规则, 前缘缺损显著, 呈“鸟嘴样”; 脊柱侧弯、后凸畸形
骨盆及髋关节	髋骨翼变窄且外展; 髌臼发育不良且顶部倾斜; 股骨头骨骺扁平, 髌外翻
长骨	尺骨短, 桡骨骨骺和干骺端向尺侧倾斜, 呈“V”形; 双膝关节干骺端增宽并外翻
手、足	腕骨和(或)跗骨和掌骨和(或)跖骨发育不良, 骨骺小且形状不规则; 掌骨短宽, 近端不规则

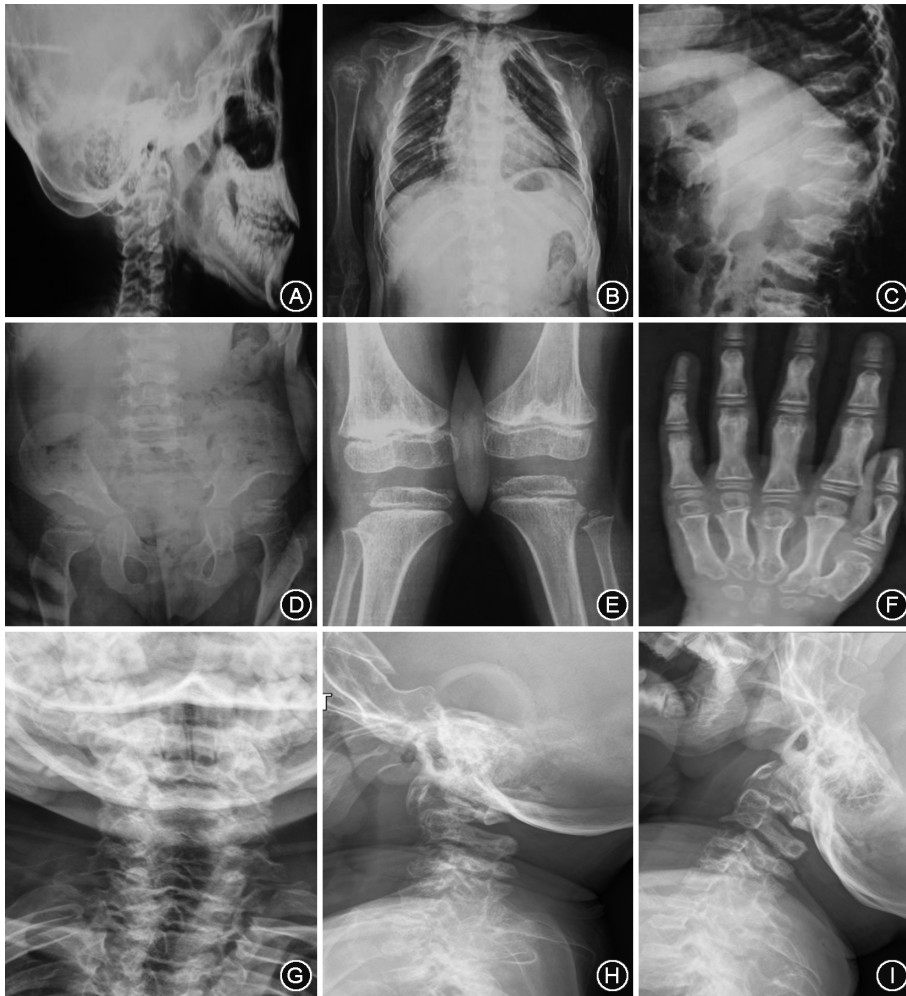


图1 黏多糖贮积症IV A型患儿全身主要骨骼典型表现的X线片 A:头颅侧位片;B:胸腰椎正位片;C:腰椎侧位片;D:髋关节正位片;E:膝关节正位片;F:左手正位片;G:颈椎正位片;H:颈椎屈位侧位片;I:颈椎伸位侧位片

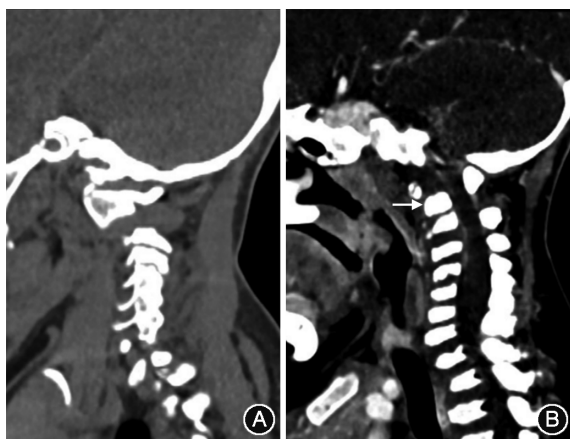


图2 枕颈部CT矢状面重建 A:非黏多糖贮积症IV A型患者;B:黏多糖贮积症IV A型患者,白色箭头示齿突缺如

五、诊断

临床医生发现有上述表现的患者时,可进行骨骼X线检查,如胸部X线正位片、胸腰椎X线正侧位片、髋关节及四肢骨骼X线片。如见前述典型的

IV A型改变,应尽快检测患儿外周血白细胞或皮肤成纤维细胞中的GALNS酶活性,如显著降低GALNS酶活性则能确诊MPS IV A。GALNS基因检测可以在酶活性缺陷明确后进行。部分送检酶活性检测不便的医院和地区,可以对疑似患者直接进行GALNS基因检测或应用二代测序(next generation sequencing, NGS)技术进行检测。如果发现患儿的2个GALNS等位基因均存在变异,仍建议尽量做酶活性检测,以避免由于不能确定患儿2个变异的致病性导致诊断不明确;如果只检测到1个GALNS等位基因变异,更应该进行酶活性检测以明确诊断(图3)。

六、鉴别诊断

1. 其他类型MPS:从骨骼X线片难以区分除III型外的MPS的几种亚型(I、II、VI),各型均表现为多发性骨发育不良,只是经典IV A型患者的改变更严重。但其他

亚型的临床表现和IV A型有一定差异,表型能提供一定的鉴别依据,最终各亚型确诊依赖酶活性检测。

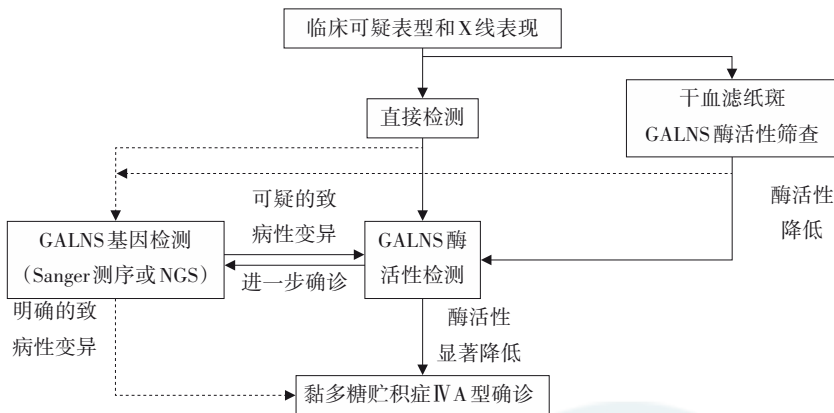
2. MPS IV B型:临床表现和X线影像与MPS IV A型相似,但导致IV B型的缺陷酶为 β -半乳糖苷酶,故外周血白细胞或者成纤维细胞酶活性检测IV B型患者 β -半乳糖苷酶明显减低,GALNS酶活性正常。

3. 其他引起短躯干骨骼畸形的先天性骨病:主要为脊柱骨骺发育不良(包括先天性脊柱骨骺发育不良、X连锁迟发型脊柱骨骺发育不良、Dyggve-Melchior-Clausen综合征、Smith-McCort综合征、Maroteaux型脊柱骨骺发育不良等)、脊柱干骺端发育不良、Legg-Calve-Perthes病等。可以通过表型差异和酶活性或基因检测鉴别诊断。

七、治疗

(一)非特异性治疗

1. 营养支持:由于进行性骨骼损伤,MPS患者



注:GLANS 为 N-乙酰半乳糖胺-6-硫酸酯酶;NGS 为二代测序;实线为推荐检测流程,虚线为可接受检测流程

图3 黏多糖贮积症 IV A 型诊断流程图

运动能力下降,户外活动减少,并常伴随胃肠及肝脏的消化吸收功能障碍,容易合并维生素 A、D 缺乏及维生素 B 族缺乏,损伤呼吸道免疫功能,进一步降低生活质量。为此,需监测患者血液维生素 A、维生素 D、钙、磷、碱性磷酸酶水平及营养状况,鼓励患者户外活动,增加日晒,在保护骨关节的前提下进行运动训练。如果血液维生素 D 降低,可补充适量含维生素 D 的制剂,将血液维生素 D 浓度维持在正常水平。如果患者存在维生素 A、B 族缺乏,在饮食干预的同时补充单种或多种维生素,有助于改善患者体质。

2. 手术治疗:对已经出现的骨骼发育异常,尚无任何有效的药物治疗手段,多数患者需要多次手术治疗,如脊髓减压及融合术、肢体截骨矫形术、髋关节重建及置换术。一般而言,不需要对寰枢椎不稳定进行预防性治疗。寰枢椎脱位可导致高位脊髓损伤甚至截瘫,尤其应引起重视。上颈椎脊髓减压术及融合术可以恢复颈椎稳定性,解除脊髓压迫,改善患者的症状。膝外翻的治疗应该在畸形进展前就开始,经典型患者可能在 4 岁左右就需要手术治疗。小年龄患儿生长潜力大,可行骨骺阻滞术;大年龄患者生长潜力小、畸形明显,可行截骨术。

对上呼吸道阻塞的患者,常需要切除扁桃体和腺样体,术前要对患者进行详尽评估。睡眠呼吸异常的患者可以采用持续正压通气治疗或者无创通气支持治疗,通气支持治疗无效或者清醒状态下也存在呼吸梗阻的情况需要气管切开治疗。由于气管切开后需护理且并发症较多,需要在有经验的中心进行。其他少见的手术包括眼科手术、心脏瓣膜置换、气道重建等,均需在专科医生充分评估后

进行。颈椎不稳定、气道扭曲、心脏瓣膜疾病使患儿手术麻醉风险增大。

(二) 特异性治疗

1. ERT: 早期干预可能会改变病程并避免不可逆转的病情恶化,建议在确诊后尽快开始依洛硫酸酯酶 α 治疗。同时,建议在开启依洛硫酸酯酶 α 治疗前,个体化地做好依洛硫酸酯酶 α 治疗对患者疗效的评估。依洛硫酸酯酶 α 是目前唯一被批准用于 MPS IV A 型的 ERT。通过静脉输注,能暂时补充体内 GALNS

酶活性,减少溶酶体内 KS 和 C6S 贮积。一项 III 期的药物临床研究显示,以每周 2 mg/kg 的剂量静脉注射依洛硫酸酯酶 α ,可减少患者尿液 KS 水平,提示提高患者耐力和运动能力^[21]。较长期的依洛硫酸酯酶 α 治疗能部分恢复患者受影响的脏器功能,增强患者日常生活能力,减少患者上下呼吸道感染的频率^[22]。依洛硫酸酯酶 α 对 MPS IV A 患者骨骼有帮助的证据有限,需要进一步研究。

依洛硫酸酯酶 α 临床使用中不良反应较小,较常见不良反应为输液相关反应,有 10% 以上患者发生头痛、恶心、呕吐、发热、寒战、腹痛等。也要注意严重输液相关反应,如过敏反应、超敏反应。首剂输液最好在有经验的遗传代谢病诊治中心,并配备有治疗过敏反应的设备 and 药物。有发热和呼吸道症状时暂缓输液。输液前患者应预先使用抗组胺药物。应根据反应严重程度处理输液反应,包括减慢或者暂停输注,使用退热剂和(或)糖皮质激素。如果发生严重输注反应,需立即停止输注并进行适当治疗。尚无文献报道 ERT 对患者的长期不良反应。有文献报道,ERT 会产生中和性抗体。但该抗体并不减弱临床疗效。

2. allo-HSCT: 根据国际指南以及“罕见病诊疗指南”2019 年版,考虑到 allo-HSCT 公认的风险,以及 MPS IV A 型患者中枢神经系统症状并不突出,因此未将 allo-HSCT 作为 MPS IV A 型患者的推荐治疗方法^[23]。由于配型相符供体可及性增加、移植方案的改进等,并证实移植后患儿外周血 GALNS 酶活性增加、呼吸功能下降速度减缓、独立行走时间延长,临床上 allo-HSCT 已经拓展到 MPS IV A 型^[3, 24]。若没有严重的排异,一般需要使用 1 年左右的免疫抑制剂对抗移植物抗宿主病。移植供体的选择对

预后有较大影响,一般首选同胞全相合非携带者供体,其次为匹配的脐血移植物或非亲缘供体^[23]。值得注意的是,欧洲血液和骨髓移植组和国际血液和骨髓移植研究中心的数据显示脐血移植物获得完全植入和正常酶活性的比例优于其他移植物,因此建议将匹配的脐血移植物优先于非亲缘供体考虑。患儿年龄越小、移植前器官功能损伤越轻、供其配型匹配度越高者,移植疗效越佳^[23, 25]。

移植和 ERT 均不能改变患者已有的骨骼、角膜、心脏症状,但及时和适当治疗可能会改变 MPS IVA 型患者的病程。

八、疾病管理

MPS IVA 型属于罕见病,临床表现和疾病进展速度具有高度异质性,需建立以儿童内分泌遗传代谢科为主,结合儿童和成人其他专科,如骨科、耳鼻喉科、心脏科、外科、康复科、眼科、麻醉科等多学科综合诊疗服务。MPS IVA 型患者可接种常规疫苗。

我国应该积极建立国内 MPS IVA 型患者资料登记数据库,以促进 MPS IVA 型规范治疗。MPS IVA 型治疗前应对患者进行规范的临床评估,采集基线数据,设定个体化治疗目标,确定治疗方法;治疗后需持续监测疾病相关临床参数,定期评估各系统功能变化,采集疗效数据,维持合理的治疗目标,保证患者获得规范化、个体化治疗^[26-27]。患者评估内容及频率详见表 2。

九、遗传咨询及产前诊断

MPS IVA 型为常染色体隐性遗传病,有先证者的家庭每次生育下一胎患同一疾病的风险是 25%。遗传咨询过程中需让家长了解该病的病因及下一胎如何避免该病再次发生。

产前诊断是避免 MPS IVA 再发的有效方式。须在先证者酶学及基因诊断的基础上,母亲再孕时进行胎儿产前诊断,可在孕 11~14 周取绒毛膜细胞进行 GALNS 基因检测和相应酶活性检测;也可在孕 16~22 周检测经培养的羊水细胞的 GALNS 基因和相应酶活性。

胚胎植入前遗传学诊断,也称第三代试管婴儿的技术,是在胚胎移植前,取胚胎的遗传物质进行分析,检测是否存在先证者的变异。筛选胚胎植入,是防止遗传病传递的重要方法。

期待本共识有助于提高我国 MPS IVA 型治疗水平。当 MPS IVA 型的临床诊治有进展后,本共识将适时更新。

(张惠文 孟岩 熊丰 陈少科 刘丽

表 2 黏多糖贮积症 IVA 型患儿各项目评估时间及随访频率

评估项目	治疗前	治疗后	随访间隔(月)
病史询问	✓	✓	3
体格检查	✓	✓	3
实验室检查			
血常规,肝功能,肾功能	✓	✓	3~6
尿液糖胺多糖检测	✓	✓	6
N-乙酰半乳糖胺-6-硫酸酯酶活性 ^a	✓	✓	12
上肢功能评定	✓	✓	12
髋部和下肢功能检查			
骨盆正位片	✓	✓	-
双侧下肢正位片	✓	✓	-
脊柱及脊髓检查			
脊柱 X 线检查	✓	✓	12
脊柱 CT 检查	✓		
脊髓 MRI	✓	✓	12
心脏功能评估			
心电图	✓	✓	12
心脏彩超	✓	✓	12
呼吸系统功能评估			
肺功能测定	✓	✓	12
夜间睡眠呼吸监测	✓	✓	12
头颅 MRI	✓		
眼科评估			
视力和(或)视野	✓	✓	-
眼底检查	✓	✓	-
视网膜电图检查	✓	✓	-
听力检查	✓	✓	12
口腔科评估	✓	✓	12
运动耐力测试			
6 min 步行试验 ^b	✓	✓	6~12
3 min 爬楼梯试验	✓	✓	6~12
生活质量评估			
健康量表(SF-36)	✓	✓	12

注: MRI 为磁共振成像;^a 异基因造血干细胞移植患者随访检测,酶替代治疗患者随访时无需检测;^b 6 min 步行试验为首选指标,不能耐受者可选择 7.62 m 步行试验;✓ 为需要评估;- 为出现临床症状时

陈静 杨艳玲 张为民 杨茹莱 执笔)

参与本共识制定的专家名单(排名不分先后顺序):广州市妇女儿童医疗中心(刘丽、曾春华、张文);上海交通大学医学院附属新华医院(顾学范、邵将、张惠文、张跃辉);上海市儿童医学中心(陈静、王坚敏);北京 301 医院(孟岩);北京协和医院(邱正庆、张为民);北京大学第一医院妇产儿童医院(杨艳玲);广西医科大学附属第一医院(陈少科、范歆)、广西壮族自治区妇幼保健院(罗静思)、重庆医科大学附属儿童医院(熊丰)、华中科技大学同济医学院附属同济医院(罗小平)、浙江大学附属儿童医院(杨茹莱、傅君芬)、天津市武清区人民医院(任秀智)、中日友好医院(张知新)

利益冲突 所有作者均声明不存在利益冲突

参 考 文 献

- [1] Chen X, Qiu W, Ye J, et al. Demographic characteristics and distribution of lysosomal storage disorder subtypes in Eastern China[J]. *J Hum Genet*, 2016, 61(4):345-349. DOI: 10.1038/jhg.2015.155.
- [2] 叶军, 雷红林, 张惠文, 等. 黏多糖贮积症 IVA 型患儿 GALNS 基因突变研究 [J]. *中华儿科杂志*, 2013, 51 (6): 414-419. DOI: 10.3760/cma.j.issn.0578-1310.2013.06.005.
- [3] Taylor M, Khan S, Stapleton M, et al. Hematopoietic stem cell transplantation for mucopolysaccharidoses: past, present, and future[J]. *Biol Blood Marrow Transplant*, 2019, 25(7): e226-226e246. DOI: 10.1016/j.bbmt.2019.02.012.
- [4] Chen HH, Sawamoto K, Mason RW, et al. Enzyme replacement therapy for mucopolysaccharidoses; past, present, and future[J]. *J Hum Genet*, 2019, 64(11): 1153-1171. DOI: 10.1038/s10038-019-0662-9.
- [5] Lin HY, Chuang CK, Chen MR, et al. Natural history and clinical assessment of Taiwanese patients with mucopolysaccharidosis IVA[J]. *Orphanet J Rare Dis*, 2014, 9:21. DOI: 10.1186/1750-1172-9-21.
- [6] Lin HY, Lin SP, Chuang CK, et al. Incidence of the mucopolysaccharidoses in Taiwan, 1984-2004[J]. *Am J Med Genet A*, 2009, 149A(5): 960-964. DOI: 10.1002/ajmg.a.32781.
- [7] Khan S, Alméciga-Díaz CJ, Sawamoto K, et al. Mucopolysaccharidosis IVA and glycosaminoglycans[J]. *Mol Genet Metab*, 2017, 120(1-2):78-95. DOI: 10.1016/j.ymgme.2016.11.007.
- [8] Hendriksz CJ, Harmatz P, Beck M, et al. Review of clinical presentation and diagnosis of mucopolysaccharidosis IVA [J]. *Mol Genet Metab*, 2013, 110(1-2): 54-64. DOI: 10.1016/j.ymgme.2013.04.002.
- [9] Harmatz P, Mengel KE, Giugliani R, et al. The Morquio A clinical assessment program: baseline results illustrating progressive, multisystemic clinical impairments in Morquio A subjects[J]. *Mol Genet Metab*, 2013, 109(1): 54-61. DOI: 10.1016/j.ymgme.2013.01.021.
- [10] Riedner ED, Levin LS. Hearing patterns in Morquio's syndrome (mucopolysaccharidosis IV) [J]. *Arch Otolaryngol*, 1977, 103(9): 518-520. DOI: 10.1001/archotol.1977.00780260048003.
- [11] Leone A, Rigante D, Amato DZ, et al. Spinal involvement in mucopolysaccharidoses: a review[J]. *Childs Nerv Syst*, 2015, 31(2):203-212. DOI: 10.1007/s00381-014-2578-1.
- [12] Kubaski F, Osago H, Mason RW, et al. Glycosaminoglycans detection methods: applications of mass spectrometry[J]. *Mol Genet Metab*, 2017, 120(1-2):67-77. DOI: 10.1016/j.ymgme.2016.09.005.
- [13] Caciotti A, Tonin R, Rigoldi M, et al. Optimizing the molecular diagnosis of GALNS: novel methods to define and characterize Morquio-A syndrome-associated mutations[J]. *Hum Mutat*, 2015, 36(3): 357-368. DOI: 10.1002/humu.22751.
- [14] Caciotti A, Tonin R, Mort M, et al. Mis-splicing of the GALNS gene resulting from deep intronic mutations as a cause of Morquio A disease[J]. *BMC Med Genet*, 2018, 19(1):183. DOI: 10.1186/s12881-018-0694-6.
- [15] Dūng VC, Tomatsu S, Montañó AM, et al. Mucopolysaccharidosis IVA: correlation between genotype, phenotype and keratan sulfate levels[J]. *Mol Genet Metab*, 2013, 110(1-2): 129-138. DOI: 10.1016/j.ymgme.2013.06.008.
- [16] Peracha H, Sawamoto K, Averill L, et al. Molecular genetics and metabolism, special edition: diagnosis, diagnosis and prognosis of Mucopolysaccharidosis IVA[J]. *Mol Genet Metab*, 2018, 125(1-2):18-37. DOI: 10.1016/j.ymgme.2018.05.004.
- [17] Wang Z, Zhang W, Wang Y, et al. Mucopolysaccharidosis IVA mutations in Chinese patients: 16 novel mutations[J]. *J Hum Genet*, 2010, 55(8): 534-540. DOI: 10.1038/jhg.2010.65.
- [18] He D, Huang Y, Ou Z, et al. Molecular genetic assay of mucopolysaccharidosis IVA in South China[J]. *Gene*, 2013, 532(1):46-52. DOI: 10.1016/j.gene.2013.08.097.
- [19] 黄永兰, 李社勇, 赵小媛, 等. 52 例黏多糖病酶学分型及临床特点分析[J]. *中国当代儿科杂志*, 2012, 14(7):510-514.
- [20] Xie J, Pan J, Guo D, et al. Mutation analysis and pathogenicity identification of Mucopolysaccharidosis type IVA in 8 south China families[J]. *Gene*, 2019, 686: 261-269. DOI: 10.1016/j.gene.2018.11.051.
- [21] Hendriksz CJ, Burton B, Fleming TR, et al. Efficacy and safety of enzyme replacement therapy with BMN 110 (elosulfase alfa) for Morquio A syndrome (mucopolysaccharidosis IVA): a phase 3 randomised placebo-controlled study[J]. *J Inher Metab Dis*, 2014, 37(6):979-990. DOI: 10.1007/s10545-014-9715-6.
- [22] Hendriksz CJ, Parini R, AlSayed MD, et al. Impact of long-term elosulfase alfa on activities of daily living in patients with Morquio A syndrome in an open-label, multi-center, phase 3 extension study[J]. *Mol Genet Metab*, 2018, 123(2):127-134. DOI: 10.1016/j.ymgme.2017.11.015.
- [23] Aldenhoven M, Jones SA, Bonney D, et al. Hematopoietic cell transplantation for mucopolysaccharidosis patients is safe and effective: results after implementation of international guidelines[J]. *Biol Blood Marrow Transplant*, 2015, 21(6): 1106-1109. DOI: 10.1016/j.bbmt.2015.02.011.
- [24] Yabe H, Tanaka A, Chinen Y, et al. Hematopoietic stem cell transplantation for Morquio A syndrome[J]. *Mol Genet Metab*, 2016, 117(2): 84-94. DOI: 10.1016/j.ymgme.2015.09.011.
- [25] Wang J, Luan Z, Jiang H, et al. Allogeneic hematopoietic stem cell transplantation in thirty-four pediatric cases of mucopolysaccharidosis-a ten-year report from the china children transplant group[J]. *Biol Blood Marrow Transplant*, 2016, 22(11): 2104-2108. DOI: 10.1016/j.bbmt.2016.08.015.
- [26] Hendriksz C, Santra S, Jones SA, et al. Safety, immunogenicity, and clinical outcomes in patients with Morquio A syndrome participating in 2 sequential open-label studies of elosulfase alfa enzyme replacement therapy (MOR-002/MOR-100), representing 5 years of treatment[J]. *Mol Genet Metab*, 2018, 123(4): 479-487. DOI: 10.1016/j.ymgme.2018.02.011.
- [27] Akyol MU, Alden TD, Amartino H, et al. Recommendations for the management of MPS IVA: systematic evidence-and consensus-based guidance[J]. *Orphanet J Rare Dis*, 2019, 14(1):137. DOI: 10.1186/s13023-019-1074-9.